

## PAPER DETAILS

TITLE: Alt üçüncü molar dislerin pozisyonlarının değerlendirilmesi ile retromolar bölgede gözlenen kemik rezorpsiyonun araştırılması

AUTHORS: Tansu ÇİMEN,Bilgün ÇETİN,Fusun YASAR

PAGES: 82-87

ORIGINAL PDF URL: <https://dergipark.org.tr/tr/download/article-file/846760>

# Alt üçüncü molar dişlerin pozisyonlarının değerlendirilmesi ile retromolar bölgede gözlenen kemik rezorpsiyonun araştırılması

Tansu Çimen(0000-0002-9999-0811)<sup>α</sup>, Bilgün Çetin(0000-0002-1577-5568)<sup>β</sup>, Füsün Yaşar(0000-0003-0720-0892)<sup>γ</sup>

Selcuk Dent J, ODMFR 2019 Kongre Kitapçığı Özel Sayısı

Başvuru Tarihi: 10 Ekim 2018  
Yayına Kabul Tarihi: 07 Şubat 2019

## ÖZ

**Alt üçüncü molar dişlerin pozisyonlarının değerlendirilmesi ile retromolar bölgede gözlenen kemik rezorpsiyonun araştırılması**

**Amaç:** Bu çalışmanın amacı alt çene üçüncü molar dişlerin gömülülük ve pozisyonlarının insidansı ile dişin durumunun kronik enflemasyona bağlı olarak distal bölgede gözlenen kemik rezorpsiyonuna etkilerinin araştırılmasıdır.

**Gereç ve Yöntemler:** Çalışmamıza Selçuk Üniversitesi Diş Hekimliği Fakültesi Ağız, Diş ve Çene Radyolojisi Anabilim Dalı'na başvurmuş ve yaş aralığı 17-56 arası değişen çeşitli nedenlerle panoramik röntgen alınmış 300 hasta retrospektif olarak seçilmiştir. Venta ve ark. yapmış olduğu çalışmaya uygun olarak toplamda 547 adet alt üçüncü molar diş, gömülülük durumu ve pozisyonlarına göre incelenmiştir. Distal kemikte rezorpsiyon olup olmadığı da bir gözlemci tarafından değerlendirilmiştir. İstatistiksel analiz için SPSS programı kullanılmış ve insidans için frekans analizi, gömülülük ve pozisyonun rezorpsiyona etkileri için de Ki-kare testi uygulanmıştır.

**Bulgular:** 300 hastada toplam 547 adet alt üçüncü molar diş tespit edildi. 547 adet dişin 256 tanesi (% 47) sürmüş, 60 tanesi (% 11) yarı sürmüş ve 231 tanesi (% 42) gömülü olarak bulunmaktadır. Alt yirmi yaş dişlerinde en sık gözlenen durum vertikal pozisyonda sürmüş dişlerdir (% 46). Gömülü dişler içerisinde en sık gözlenen pozisyon mezioangular (% 28), en az gözlenen pozisyon ise bukkolingual pozisyondur (% 0.1). Gömülülüğün ve pozisyonun rezorpsiyon üzerine etkisinde anlamlı fark gözlenmiştir (p=0.00). En sık vertikal pozisyonda (% 86.4) ve yarı sürmüş dişlerde (% 43.3) rezorpsiyon varlığına rastlanmıştır.

**Sonuç:** Türk subpopülasyonunda yapılan bu çalışma ile alt üçüncü molar dişlerin sürme problemleri ile ilgili bilgiler elde edilmiştir. Alt üçüncü molar dişler normal pozisyonda ağız içerisine sürmüş olsalar ve hastada herhangi bir semptom bulunmasa bile distal bölgede kronik enfeksiyona bağlı kemik rezorpsiyonuna panoramik radyografilerde rastlanabilmektedir.

## ANAHTAR KELİMELELER

**Mandibular üçüncü molar, gömülülük, rezorpsiyon**

## ABSTRACT

**Evaluation of the positions of lower third molar teeth and investigation of bone resorption observed in retromolar region**

**Background:** The aim of this study was to investigate the incidence of the positions and impaction of the third molar teeth of the lower jaw and effects of tooth on bone resorption in distal region due to chronic inflammation.

**Methods:** In this study, 300 patients who received a panoramic x-ray for various reasons ranging from 17-56 years of age were admitted to the Department of Oral and Maxillofacial Surgery of the Faculty of Dentistry of Selçuk University were retrospectively selected. Totally 547 lower third molar teeth's impaction status and positions were examined according to Venta et al. The presence of resorption in the distal bone was also evaluated by an examiner. SPSS program was used for statistical analysis and frequency analysis was performed for incidence, and Chi-square test was applied for the effects of impaction and position on resorption.

**Results:** A total of 547 lower third molar teeth were detected in 300 patients. There were 256 (47%) erupted, 60 (11%) half-erupted and 231 (42%) impacted of 547 teeth. The most common condition in lower third molar teeth is eruption in vertical position (%46). The most frequently observed position among the impacted teeth is mesioangular (28%), and the least observed position is the buccolingual (0.1%). A significant difference was observed in the effect of position and impaction on resorption (p = 0.00). Most common resorption was observed in the vertical position (86.4%) and in half - erupted teeth (43.3%).

**Conclusion:** Information about eruption problems of lower third molar teeth was obtained in the Turkish subpopulation with this study. Even if the lower third molar teeth are erupted into the mouth in the normal position and there are no symptoms in the patient, bone resorption due to chronic infection in the distal region can be seen in panoramic radiographs.

## KEYWORDS

**Mandibular third molar, impaction, resorption**

<sup>α</sup> Alanya Alaaddin Keykubat Üniversitesi Diş Hekimliği Fakültesi, Ağız, Diş ve Çene Radyolojisi Anabilim Dalı, Alanya

<sup>β</sup> Mehmet Akif Ersoy Üniversitesi Diş Hekimliği Fakültesi, Ağız, Diş ve Çene Radyolojisi Anabilim Dalı, Burdur

<sup>γ</sup> Selçuk Üniversitesi Diş Hekimliği Fakültesi, Ağız, Diş ve Çene Radyolojisi Anabilim Dalı, Konya

## GİRİŞ

Gömülü diş, bir dişin normal fonksiyonel pozisyonunda süremediği veya süremeyeceği patolojik bir durumdur. Mandibular üçüncü molar dişler insanlarda en sık görülen gömülü dişlerdir.<sup>1</sup> Üçüncü molar dişlerin normal pozisyonlarında sürebilmeleri için kronlarının meziodistal ve bukkolingual boyutları kadar retromolar bölgede boşluğa ihtiyaçları vardır. 1994 yılında Kahl ve ark. yapmış olduğu çalışmada ikinci molar dişlerin erken kaybı sonrası üçüncü molar dişlerin gömülülük insidansını %9-24 olarak bulmuşlardır.<sup>2</sup> Gömülü dişler sıklıkla perikoronitis, periodontitis, kistik lezyonlar, neoplazmlar, kök rezorpsiyonları ile ilişkilidir ve komşu dişler üzerinde zararlı etkilere neden olabilir.<sup>3</sup>

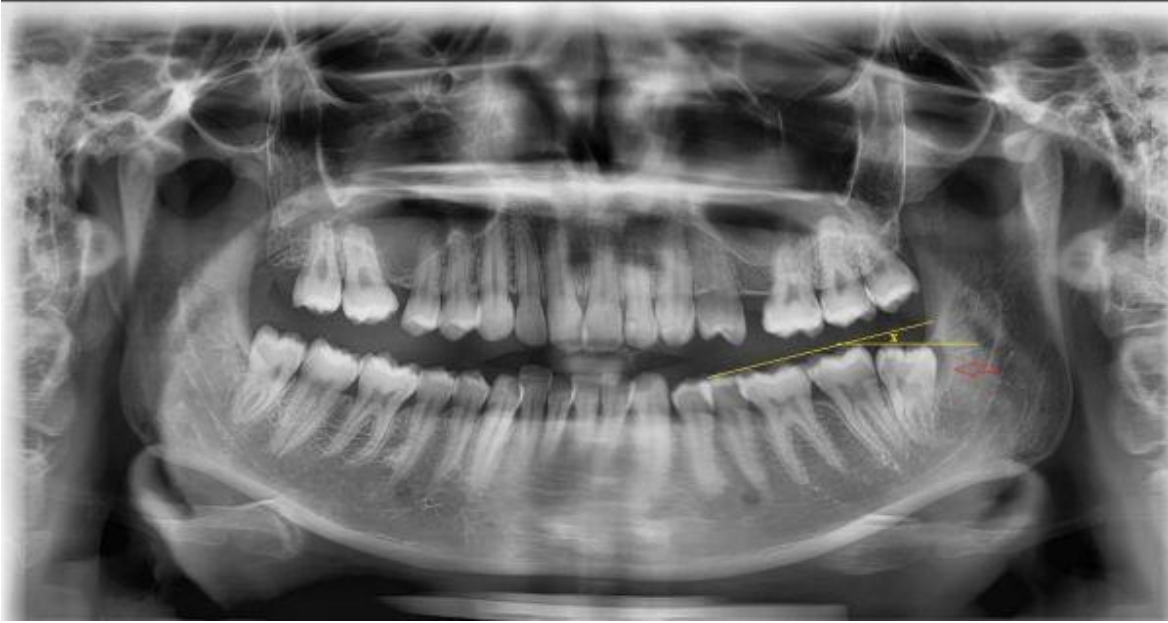
Venta ve ark. 1991 yılında yapmış olduğu çalışmaya göre alt yirmi yaş dişleri; gömülülük durumuna göre gömülü, yarı sürmüş ve sürmüş ve pozisyonlarına göre vertikal, mezioangular, horizontal, distoangular ve bukkolingual olarak sınıflandırılmışlardır.<sup>4</sup>

Bu çalışmanın amacı alt çene üçüncü molar dişlerin gömülülük ve pozisyonlarının insidansı ile dişin durumunun kronik enflamasyona bağlı olarak distal bölgede gözlenen kemik rezorpsiyonuna etkilerinin araştırılmasıdır.

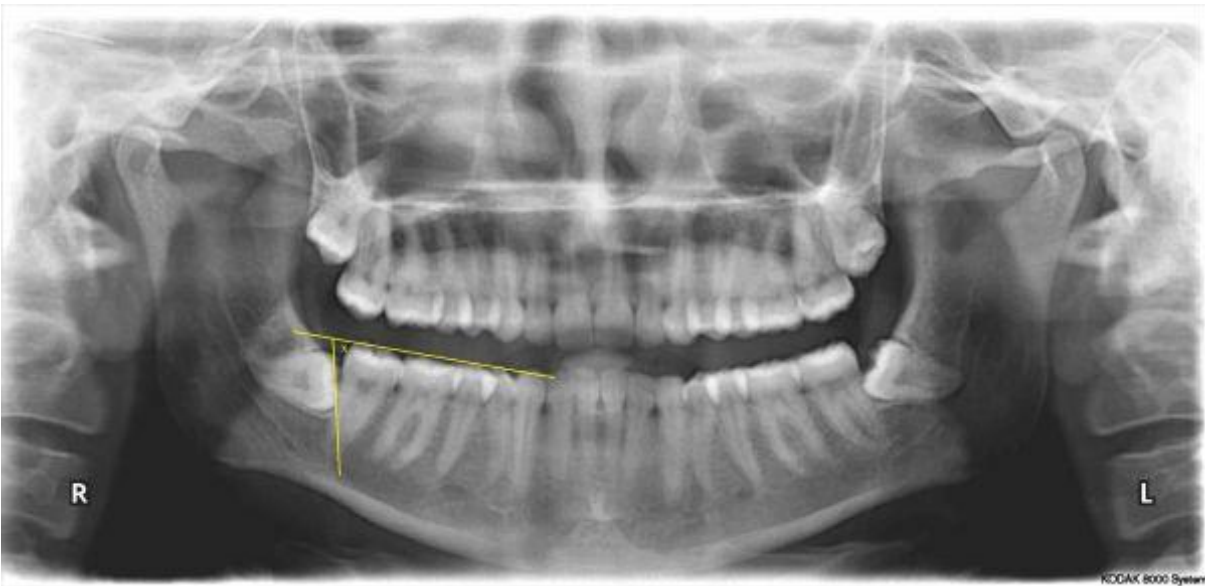
## GEREÇ VE YÖNTEM

Çalışmamıza Selçuk Üniversitesi Diş Hekimliği Fakültesi Ağız, Diş ve Çene Radyolojisi Anabilim Dalı'na başvurmuş ve çeşitli nedenlerle panoramik röntgen alınmış 300 hasta retrospektif olarak seçilmiştir. Panoramik röntgenler Kodak 8000 Dijital Panoramik X Işını Sistemi (Carestream Health Inc, Rochester NY, USA) vasıtasıyla oluşturulmuştur. Hastalar belirlenirken en az bir adet gömülü ya da sürmüş ve kök gelişimini tamamlamış alt çene üçüncü molar dişe sahip olma durumu göz önünde bulundurulmuştur. Röntgenlerin seçim kriterlerinde üçüncü molar dişlerin kök gelişiminin tamamlanmış olması, dişin bulunduğu yarım çenede tüm dişlerin bulunması, röntgenlerin teşhisi zorlaştırmayacak seviyede iyi kalitede olmasına dikkat edilmiştir. Ayrıca rezorpsiyon varlığı ile hiperplastik kron kapsülünün ayrımının yapılamadığı ve kist, tümör gibi durumları gösteren röntgenler çalışma dışı bırakılmıştır.

Yaş aralığı 17 ile 56 olan 164 adet kadın ile 136 adet erkek çalışmamıza dahil edilmiştir. Venta ve ark.<sup>4</sup> yapmış olduğu çalışmaya uygun olarak toplamda 547 adet yirmi yaş dişi, gömülülük durumu (gömülü, yarı sürmüş, sürmüş) ve pozisyonlarına (vertikal, mezioangular, horizontal, distoangular, bukkolingual) göre incelenmiştir. Ağız içerisinde oral mukozayı henüz perfore edememiş dişler gömülü, okluzal yüzeyi oral kavite içerisinde kısmen görünenler yarı sürmüş, okluzal yüzeyi tamamen görünenler ve erüpsiyonunu tamamlayan dişler sürmüş dişler olarak sınıflandırılmıştır. Bu çalışmaya göre ağız içerisindeki alt çene molar dişlerin okluzal hattına paralel olan düzlemin, gömülü alt üçüncü molar dişlerin okluzal hattına çizilen düzlemlerle yapmış oldukları açılar hesaplanmış ve dişler ayrıca yapmış oldukları açılara göre de sınıflandırılmıştır. Bu açı X açısı olarak adlandırılmıştır. Bu açıya göre  $\pm 10^\circ$  vertikal,  $+11^\circ-70^\circ$  mezioangular,  $-11^\circ-70^\circ$  distoangular,  $X > \pm 71^\circ$  horizontal olarak değerlendirilmiştir (Resim 1). Ayrıca distal kemikte rezorpsiyon olup olmadığı da ağız, diş ve çene radyolojisi uzmanı bir gözlemci tarafından değerlendirilmiştir (Resim 2). İstatistiksel analiz için SPSS programı kullanılmış ve insidans için frekans analizi, gömülülük ve pozisyonun rezorpsiyona etkileri için de Ki kare testi uygulanmıştır.



**Resim 1.** Yarı sürmüş distoangular pozisyonda (X açısı  $-11^{\circ}$ ) sol alt çene üçüncü molar diş ve distal bölgede kronik enfeksiyona bağlı kemik rezorpsiyonu (kırmızı ok) görülmektedir



**Resim 2.** X açısı  $-76^{\circ}$  olan horizontal konumda gömülü üçüncü molar diş

## BULGULAR

300 hastada toplam 547 adet alt üçüncü molar diş tespit edildi. 300 hastanın 136'sı (% 45.3) erkek, 164'ü (% 54.6) kadındı. 547 adet dişin 256 tanesi (% 47) sürmüş, 60 tanesi (% 11) yarı sürmüş ve 231 tanesi (% 42) gömülü olarak bulunmaktadır. Alt üçüncü molar dişlerde en sık gözlenen durum % 46 ile vertikal pozisyonda sürmüş dişlerdir (Tablo 1). Gömülü dişler içerisinde en sık gözlenen pozisyon mezioangular (% 28), en az gözlenen pozisyon ise bukkolingual pozisyonudur (% 0.1). Gömülü olduğun ve pozisyonun rezorpsiyon üzerine etkisinde anlamlı fark gözlenmiştir ( $p=0.00$ ). En sık vertikal pozisyonda (% 86.4) ve yarı sürmüş dişlerde (% 43.3) rezorpsiyon varlığına rastlanmıştır (Tablo 2, Tablo 3).

**Tablo 1.** Alt üçüncü molar dişlerin pozisyonları

Gömülülük	Vertikal	Mezioangular	Horizontal	Distoangular	Bukkolingual	Toplam
<b>Sürmüş</b>	252 (%46)	2 (%0.3)	0 (%0.0)	2 (%0.3)	0 (%0.0)	256 (%47)
<b>Yarı Sürmüş</b>	41 (%7.4)	10 (%2.0)	4 (%0.7)	5 (%0.9)	0 (%0.0)	60 (%11)
<b>Gömülü</b>	45 (%8.2)	151 (%28)	30 (%5.4)	4 (%0.7)	1 (%0.1)	231 (%42)
<b>Toplam</b>	338 (%62)	163 (%30)	34 (%6.2)	11 (%2.0)	1 (%0.1)	547 (%100)

**Tablo 2.** Alt üçüncü molar dişlerin pozisyonlarına göre rezorpsiyonlarını gösteren tablo

Rezorpsiyon	Vertikal	Mezioangular	Horizontal	Distoangular	Bukkolingual	Toplam
<b>Var</b>	89 (%86.4)	8 (%7.8)	0 (%0.0)	6 (%5.8)	0 (%0.0)	103 (%19)
<b>Yok</b>	249 (56.1)	155 (%34.9)	34 (%7.7)	5 (%1.1)	1 (%0.2)	444 (%81)
<b>Toplam</b>	338 (%61.8)	163 (%29.8)	34 (%6.2)	11 (%2.0)	1 (%0.2)	547 (%100)

**Tablo 3.** Alt üçüncü molar dişlerin sürme durumuna göre rezorpsiyonlarını gösteren tablo

Gömülülük	Rezorpsiyon Var	Rezorpsiyon Yok	Toplam
<b>Sürmüş</b>	66 (%25.8)	190 (74.2)	256 (%100)
<b>Yarı Sürmüş</b>	26 (%43.3)	34 (%56.7)	60 (%100)
<b>Gömülü</b>	11 (%4.8)	220 (%95.2)	231 (%100)
<b>Toplam</b>	103 (%18.8)	444 (%81.2)	547 (%100)

## TARTIŞMA

Üçüncü molar dişlerin komşu diş ve yapılarında; çürük, perikoronitis, osteitis, dentigeröz kist, osteomyelit ve rezorpsiyonlara neden olabilecekleri bilinmektedir. Bundan dolayı bu dişlerin gömülülük durum ve pozisyonlarının, ağız içerisinde sürüp sürmediğinin kesin olarak belirlenmesi gerekmektedir. Ayrıca tedavi planlamasının yapılması ilerde oluşabilecek patolojilerden kaçınmak için gereklidir.<sup>5</sup>

Garcia ve Chauncery'nin<sup>6</sup> çalışmasına göre yaşlı erişkinlerde yirmi yaş dişlerinin oral kaviteye sürmesinin eskiye oranla daha sık gözlendiği bildirilmiştir. Bizim çalışmamızda da geniş yaş aralığına bağlı olarak bakılan alt yirmi yaş dişlerinde sürme oranı %47 olarak bulunmuştur. Bununla birlikte Eliasson ve ark.<sup>7</sup> yapmış olduğu çalışmada perikoronel değişikliklerin görülme frekansının yaşla birlikte sabit kaldığı bildirilmiştir.

Huang ve Mercier'in<sup>8</sup> yapmış olduğu çalışmada dişsiz çenelerde kemik içerisinde gömülü veya mukoza ile örtülü asemptomatik dişlerin hastalarda herhangi bir semptomu sebep olmadığı belirtilmiştir. Çalışmamızda incelediğimiz alt üçüncü molar dişlerin bulunduğu yarım çenede tüm dişlerin eksiksiz olması şartını aramakla birlikte bu bölgede

en çok rezorpsiyon yapan dişlerin yarı gömülü dişler olduğu tespit edilmiştir. Ettinger<sup>9</sup> ise yapmış olduğu çalışmada kısmen sürmüş ve tamamen kemikle çevrili olmayan gömülü veya sürememiş dişlerin cerrahi olarak çıkarılması gerektiğini belirtmiştir.

Lysell ve ark.<sup>10</sup> 1988 yılında yapmış olduğu çalışmada 870 adet alt üçüncü molar diş incelenmiş ve %34 tam sürmüş, %57 yarı sürmüş ve %9 kemik içerisinde gömülü olarak bulunmuştur. Knutson ve ark.<sup>11</sup> ise 454 adet alt üçüncü molar diş incelemiş ve yarı gömülü oranını %75 olarak belirtmişlerdir. 1999 yılında Açıkgöz ve ark.<sup>12</sup> yapmış olduğu çalışmada 20 yaş üstü bireyler değerlendirilmiş ve yaş ortalaması 33.78 olarak bulunmuştur. Bu toplulukta sürmüş üçüncü molar dişlerin oranı % 70.8, yarı gömülü üçüncü molar dişler % 12.6 ve tam gömülü üçüncü molar dişler % 16.6 olarak bulunmuştur. Bizim alt üçüncü molar dişlerde yapmış olduğumuz çalışmada % 47 sürmüş, % 11 yarı sürmüş ve % 42 gömülü diş varlığı tespit edilmiştir. Yapılan bu çalışmalar alt üçüncü molar dişlerin gömülü kalma insidansında yaş ortalamasının ve toplumların önemini göstermektedir.

Linden ve ark.<sup>13</sup> yapmış olduğu çalışmada alt üçüncü molar dişler pozisyonlarına göre incelenmiş ve sırasıyla % 36.6 mezioangular, % 21.2 vertikal, % 19.4 distoangular, % 17.2 horizontal, % 2.3 transvers ve % 3.3 bunların dışında pozisyon tespit edilmiştir. Bizim yapmış olduğumuz çalışmada ise % 62 vertikal, % 30 mezioangular, % 6.2 horizontal ve % 2 distoangular alt gömülü üçüncü molar dişi tespit edilmiştir.

## SONUÇ

Türk subpopülasyonunda yapılan bu çalışma ile alt üçüncü molar dişlerin sürme problemleri ile ilgili bilgiler elde edilmiştir. Alt üçüncü molar dişler normal pozisyonda ağız içerisine sürmüş olsalar ve hastada herhangi bir semptom bulunmasa bile distal bölgede kronik enfeksiyona bağlı kemik rezorpsiyonuna panoramik radyografilerde rastlanabilmektedir.

## KAYNAKLAR

1. Hassan AH. Pattern of third molar impaction in a Saudi population. Clin Cosmet Investig Dent 2010;109-113.
2. Kahl B, Gerlach KL, Hilgers RD. A long term follow up radiographic evaluation of asymptomatic impacted third molars in orthodontically treated patients. Int J Oral Maxillofacial Surg 1994; 23:279.
3. Polat HB, Ozan F, Kara I, Ozdemir H, Ay S. Prevalence of commonly found pathoses associated with mandibular impacted third molars based on panoramic radiographs in a Turkish population. Oral Surg Oral Pathol Oral Radiol 2008;105: e41-e47.
4. Venta I, Murtomaa H, Turtola L, Meurman J, Ylipaavalniemi P. Assessing the eruption of lower third molars on the basis of radiographics features. British Journal of Oral and Maxillofacial Surgery 1991;259-262.
5. Zafersoy S, Çelik I, Gungor K, Erten Can H. Clinical and radiographical evaluation of mandibular and maxillary third molars. T Klin J Dental Sci 2002; 8:75-79.
6. Garcia RI, Chauncey HH. The eruption of third molars in adults: A 10-year longitudinal study. Oral Surg Oral Med Oral Pathol 1989; 68:9-13.

7. Eliasson S, Heimdahl A, Nordenram A. Pathological changes related to long-term impaction of third molars. A radiographic study. *Int J Oral Maxillofac Surg* 1989; 18:210-2.
8. Huang H, Mercier P. Asymptomatic impacted teeth in edentulous jaws undergoing preprosthetic surgery. A long-term evaluation. *Int. J Oral Maxillofac Surg* 1992; 21:147-9.
9. Ettinger RL. Roentgenographic evaluation of the edentulous patient. *Aust Dent J* 1971; 16:210-9.
10. Lysell L, Rohlin M. A study of indications used for removal of the mandibular third molar. *Int J Oral Maxillofac Surg* 1988; 17:161.
11. Knutson K, Brehmer B, Lysell L. Mandibular third molars as mediated by three cues. *Acta Odontol Scand* 1997; 55:372.
12. Acıkgöz A, Celenk P, Topbas M, Özkoc O. 20 yaş ve üstü 1800 bireyde üçüncü molarların sürme ve gömülülük insidansları. *Gazi Üniversitesi Diş Hekimliği Fakültesi Dergisi* 1999; 16:13.
13. Linden W, Jones PC, Lowine M. Diseases and lesions associated with third molars. *Oral Med Oral Pathol Oral Radiol Endod* 1995; 79:142.